

事例 28：牛肉の緑色変化と異臭

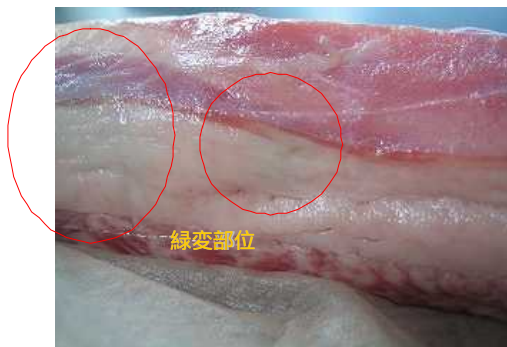品 名：牛バラ肉

苦情概要：牛バラ肉の一部が緑色に変色し、異臭もする。

検査方法：ホルマリン固定後、組織標本を作製し、HE 染色後顕微鏡で観察。

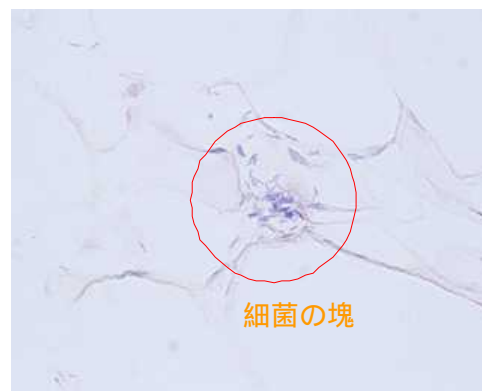
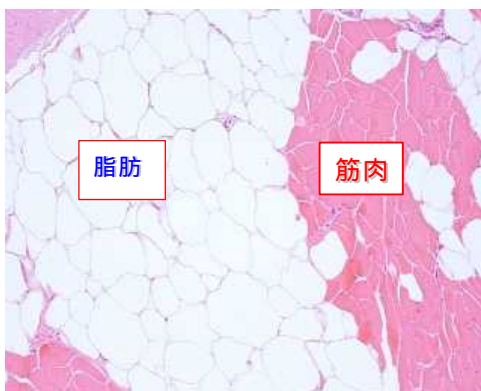
肉 眼 像

脂肪の一部が淡緑色に変色している。



組 織 所 見

HE 染色



検査結果：牛肉の緑変部に微量の細菌集簇巣がみられました。筋肉や脂肪組織には炎症反応・変性などは認められませんでした。

よって、緑変は牛肉に付着した細菌の汚染により起こったと考えられます（グリーンミート）。