

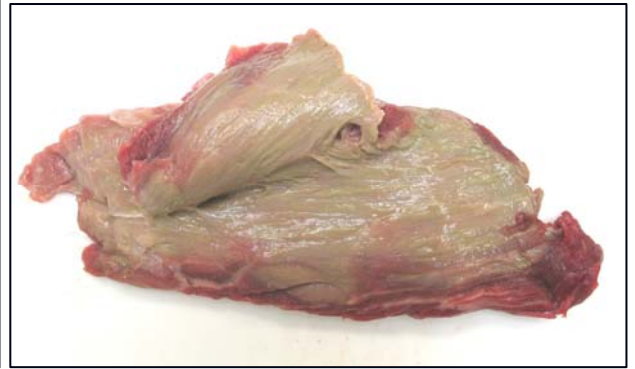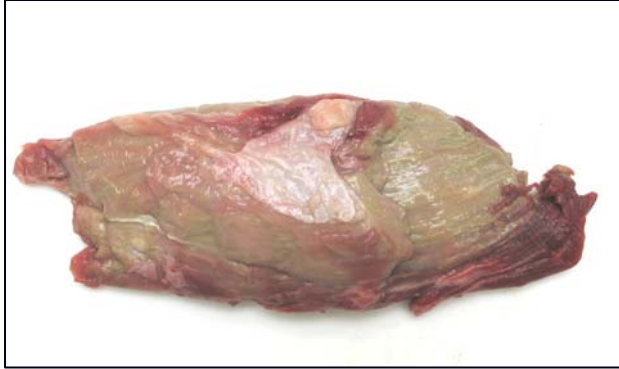事例19：牛ヒレ肉の緑色変性

品名：牛ヒレ肉（ブロック）

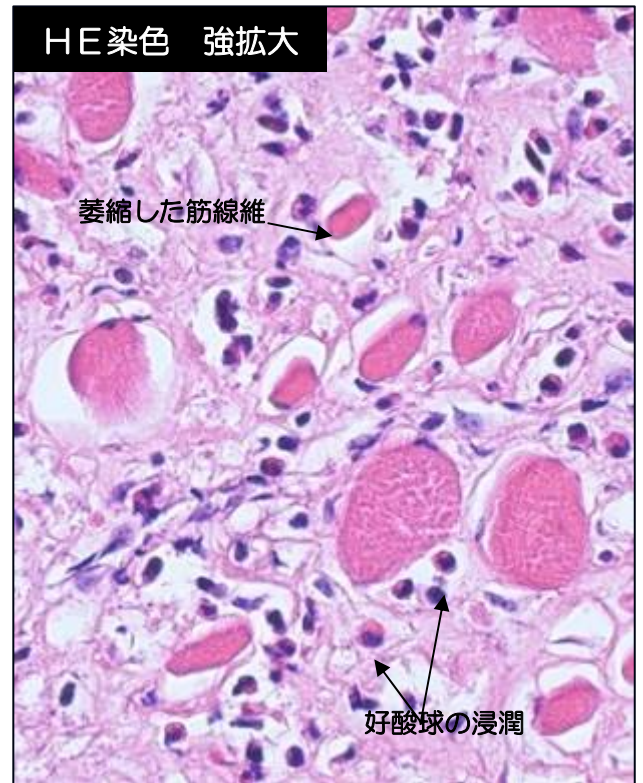
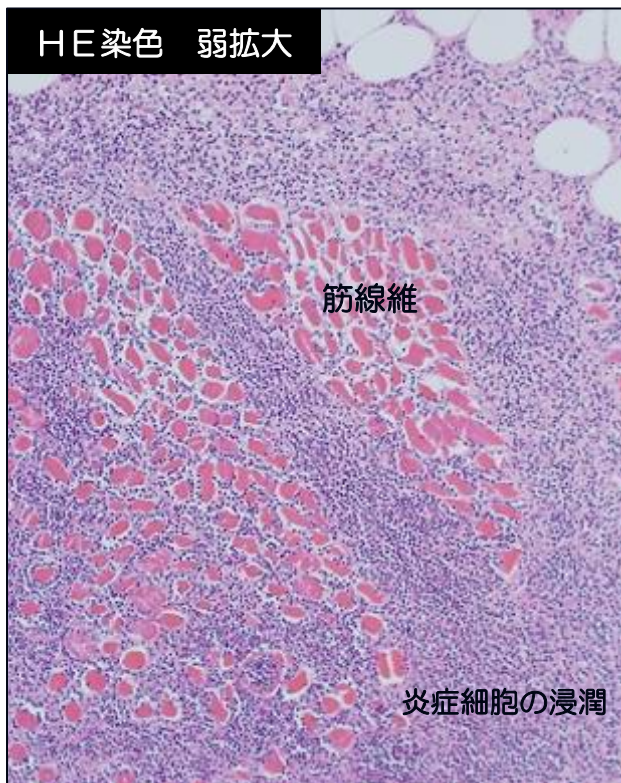
苦情概要：牛ヒレ肉の内部が緑色に変色していた。

検査方法：ホルマリン固定後、組織標本を作成し、HE染色を行い、顕微鏡で観察。

肉眼像



組織像



検査結果：筋組織内に多数の好酸球が浸潤していたことから、緑色変性の原因は好酸球性筋炎であることが判明しました。好酸球性筋炎は牛が生きているときに起こる炎症反応で、寄生虫やアレルギーの関与が疑われていますが直接の原因は不明です。