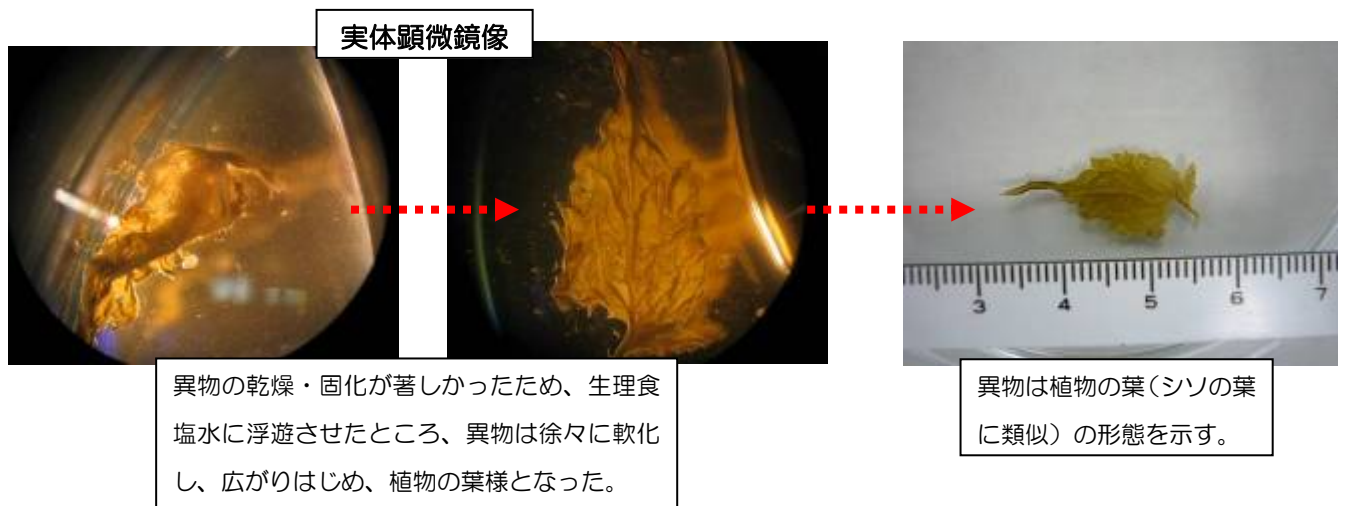


事例15：明太子の異物

品名：辛子明太子

苦情概要：購入した明太子にネズミの糞様異物が付着していたとの苦情があり、異物は肉眼的に血管のように見えたので組織学的に調べてほしい。

検査方法：肉眼および実体顕微鏡による観察。



検査結果：肉眼および実体顕微鏡による検査の結果、異物は植物の葉であることが判明。