

事例18：鶏砂肝の黄色異物

品名：鶏の砂肝（筋胃）

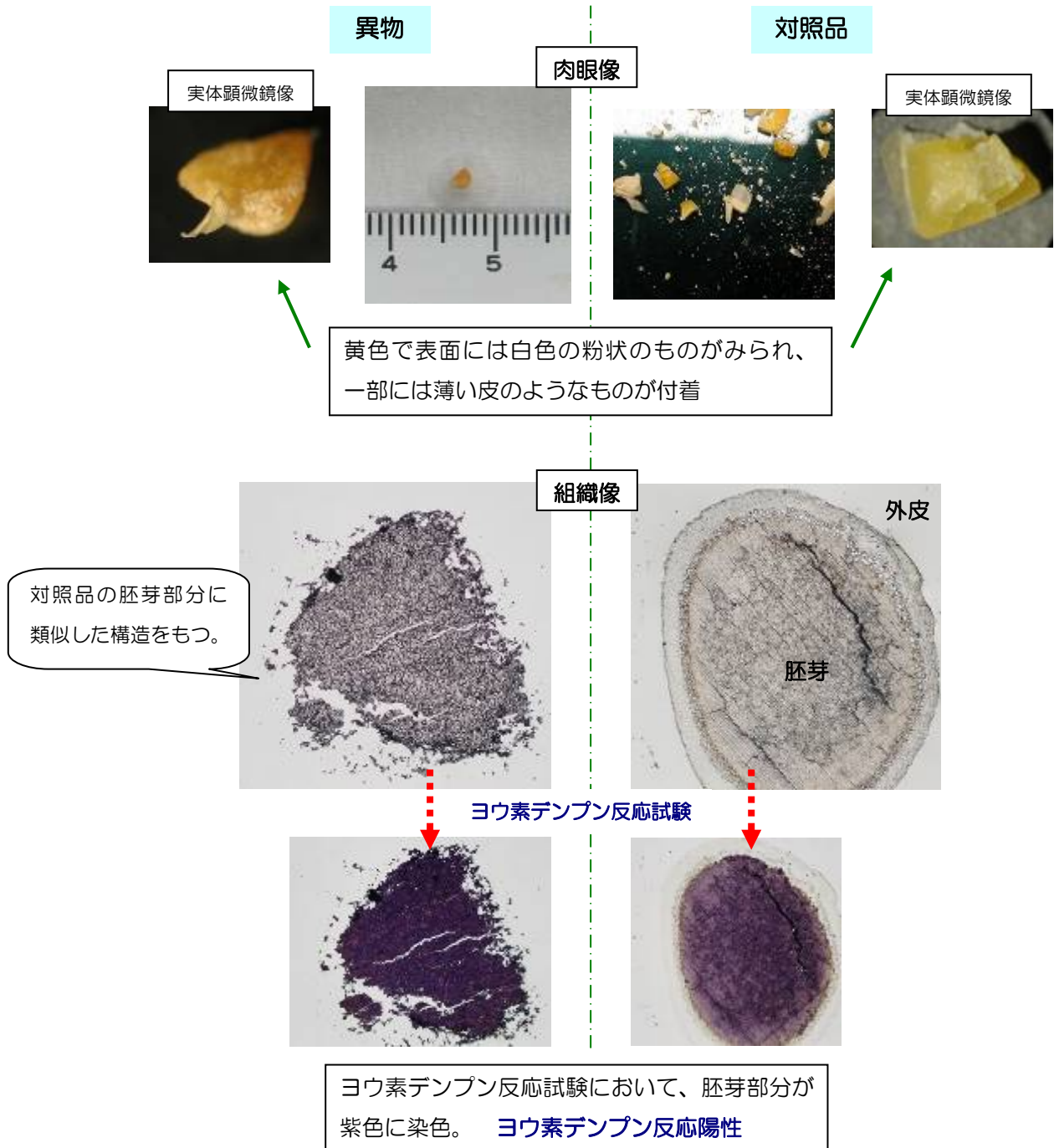
苦情概要：スーパーで購入した鶏砂肝のパックの中に黄色異物が混入。

検査方法：肉眼および実体顕微鏡による観察。

組織標本を作製し顕微鏡で観察。

ヨウ素デンプン反応試験。

対照品として鳥餌のトウモロコシを破砕したものを使用。



検査結果：肉眼および組織検査、ヨウ素デンプン反応試験の結果から、異物はトウモロコシの小片であると考えられる。